Aus der Universitäts-Augenklinik zu Marburg.

Über die Ergebnisse

der

Gesichtsfelduntersuchung nach Bjerrum bei verschiedenen Erkrankungen des Sehnerven.

Inaugural-Dissertation

zur

Erlangung der Doktorwürde

in der

Medizin, Chirurgie und Geburtshilfe

vorgelegt der

Hohen medizinischen Fakultät der Universität Marburg

von

Elisabet Berling

aus Zoppot b. Danzig.

ACAD. LUGD. BAT. BIBL.

Marburg a. L. 1913.

Wiesbaden.

Verlag von J. F. Bergmann.

1914.

Angenommen von der medizinischen Fakultät Marburg
am 16. XII. 1913.

Gedruckt mit Genehmigung der Fakultät.
Referent: Herr Professor Dr. A. Bielschowsky.

Sonder-Abdruck aus dem Archiv für Augenheilkunde von Hess.

Druck von Carl Ritter, G. m. b. H., Wiesbaden.

Die erste Mitteilung Bjerrums über eine neue Methode der Gesichtsfelduntersuchung erschien im Jahre 1889 (1); im folgenden Jahre (2) gab er eine eingehendere Darstellung seiner Untersuchungsergebnisse, speziell bezüglich des Nachweises relativer Gesichtsfelddefekte. Er zeigte, dass häufig im Gesichtsfelde glaukomatöser Augen bisher noch unbekannte Eigentümlichkeiten zu finden sind. Insbesondere war es der Zusammenhang des Gesichtsfelddefektes mit dem blinden Fleck, der sich auf Grund seiner Untersuchungen als ein typisches Glaukomzeichen erwies, das ebenso wie andere parazentrale Skotome der bisherigen gröberen Untersuchung mit dem Förster'schen Perimeter entgangen war.

Allerdings haben schon vor Bjerrum mehrere Autoren gelegentlich ähnliche Gesichtsfeldanomalien entdeckt und beschrieben. So berichtet Bunge 1884 (3) über mehrere Fälle mit bogenförmigen Defekten, deren Zusammenhang mit dem blinden Fleck erkennbar war, und ebenso beschreiben Pflüger (4) und Sachs (5) halbmondförmige Skotome, die sie unterhalb des fixierten Punktes, ähnlich den von Bjerrum nachgewiesenen, feststellen konnten. Ohne die Bjerrum'sche Arbeit zu kennen, fanden auch Schnabel 1892 (6) und Baas 1896 (7) ganz in Übereinstimmung mit Bjerrum dem Verlaufe der Nervenfasern entsprechende, parazentrale Skotome im Glaukomgesichtsfeld.

Diese Beobachtungen von parazentralen Skotomen bei Glaukom waren aber alle mehr oder minder zufällig gemacht worden, und nirgends war die diagnostische Bedeutung dieses Phänomens im Zusammenhange mit theoretischen Überlegungen in betreff der Pathogenese des Glaukoms entsprechend erkannt und gewürdigt worden. Es ist also das Verdienst Bjerrums (8), zum ersten Male darauf aufmerksam gemacht und gleichzeitig an der Hand seiner neuen Methode, einer

überaus verfeinerten Perimetrie, auf die Möglichkeit einer exakten Untersuchung kleinster Netzhautbezirke hingewiesen zu haben.

Während Bjerrums Veröffentlichungen in der deutschen Fachliteratur anfangs keinerlei Erwähnung fanden, gewannen sie in den 90er Jahren auf englische und skandinavische Autoren grossen Einfluss. Priestley-Smith (9) und Sinclair (10) erklärten die Bjerrumsche Methode als unentbehrlich für die frühzeitige Diagnose des Glaukoms, aber auch für eine genaue Beobachtung des Verlaufes des Glaukoms, weil sie es ermöglicht, das Glaukom vom ersten Beginne an zu verfolgen, zu einer Zeit, wo die ophthalmoskopische und die andere Untersuchung noch sehr zweifelhafte Resultate zeitigen. Priestley-Smith vertritt sogar die Meinung, dass der von Bjerrum nachgewiesene Gesichtsfelddefekt eine conditio sine qua non für die Diagnose des Glaukoms bedeute.

In Deutschland fand die Bjerrumsche Methode zunächst unter dem Einflusse des ablehnenden Urteils von Gallus (11) und Schmidt-Rimpler (12) keine Verbreitung. Deshalb versuchte Bjerrums Schüler Rönne im Jahre 1909 (13) in einer ausführlichen Publikation die deutschen Augenärzte von der Bedeutung der Bjerrumschen Methode zu überzeugen. Er wies darauf hin, dass diese keinerlei Ersatz für die gewöhnliche Perimetrie bieten solle, sondern eine Ergänzung bzw. Verfeinerung der mit letzterer zu erhebenden Befunde darstelle. Die Wichtigkeit und Notwendigkeit einer derartigen Verfeinerung der Methodik, wie sie Bjerrum zu verdanken sei, erhelle am besten aus der Tatsache, dass ohne sie das so häufig vorkommende «Bjerrumsche Symptom» meist übersehen worden sei.

Bjerrum untersucht das Gesichtsfeld an einem grossen, mattschwarzen Vorhang, der den Fenstern des Zimmers gegenüber, 2 m vom Patienten entfernt, angebracht wird; er reicht von der Zimmerdecke bis zum Fussboden und ist wenig mehr als 2 m breit. Seine Farbe ist gleichmäfsig mattschwarz ohne auffällige Einteilungen, um die Beobachtung der kleinen Objekte nicht zu stören. Letztere dürfen nur einen Durchmesser von 3—6 mm aufweisen und werden, am Ende einer langen dünnen Metallstange befestigt, sowohl in zirkulärer und radiärer Richtung, als auch vertikal und horizontal auf dem dunklen Hintergrunde bewegt.

Das Prinzip der Bjerrumschen Methode ist es also, durch die Wahl von Objekten mit einem sehr kleinen Durchmesser und durch einen Abstand, der die Dimensionen im Gesichtsfeld entsprechend vergrössert, dabei aber den Gesichtswinkel bedeutend verkleinert, den Nachweis kleiner und relativer Skotome zu erleichtern.

Nach Rönnes Veröffentlichungen haben auch mehrere deutsche Autoren über ihre Untersuchungen nach Bjerrums Methode berichtet. C. H. Sattler (14) wich allerdings insofern von Bjerrums Vorschrift ab, als er am gewöhnlichen Perimeter in 35 cm Entfernung vom Auge mit frei beweglichen, in der Hand geführten Objekten von 1, 2, 5, 10 und 20 mm Durchmesser seine Untersuchungen vornahm. Die von Sattler gefundenen Gesichtsfelddefekte bei Glaukom gleichen vollkommen den von Bjerrum nachgewiesenen, und auch bezüglich des «nasalen Sprunges» (siehe unten) kam er zu demselben Resultat. Fleischer (35) untersuchte mit 5 mm Objekten in $^3/_4$ bzw. $1^1/_2$ m Entfernung an einer 2 m² messenden Tafel, auf der im Abstand von 5 cm Kreise gezogen waren; die Radien folgten einander in einem Abstand von 15°. Er bestätigt ebenso wie englische Autoren, Rönne und Sattler auf Grund mehrjähriger Untersuchungen die Bjerrumschen Resultate und betont, dass vielfach da, wo die gewöhnliche Perimetrie versagt, nur mit der Bjerrumschen Methode Gesichtsfeldanomalien nachzuweisen seien.

Auch v. Szily (16) bestätigt die Überlegenheit der Bjerrumschen über alle anderen Methoden der Gesichtsfelduntersuchung. Um die Prüfung noch empfindlicher zu machen, ging er folgendermaßen vor: der Patient wurde einer 120 × 100 cm² grossen Mattglasscheibe gegenübergestellt und gegen das Licht in einer Entfernung von 115 cm geprüft. Als Objekte verwandte er verschieden grosse, schwarze, runde Scheibchen, die auf die vom Patienten abgewendete, gegen das Fenster gerichtete Fläche der Glasscheibe aufgesetzt wurden. Diese Marken waren an den Enden eines gebogenen Stabes befestigt, um dadurch ein exzentrisches Sehen distinkter, schwarzer Punkte zu erreichen, ohne dass der Schatten des Stabes durch sein Sichtbarwerden stören konnte.

Für meine Untersuchungen benützte ich eine mit schwarzem Tuche bezogene Tafel von 2 m², auf welcher im Abstand von 5° bei 2 m Entfernung Kreise mit dunkelgrauer Farbe gezeichnet waren. Hellere Farben würden den Patienten irritieren. Die Radien dieser konzentrischen Kreise folgten einander in einem Abstand von 45°. Befindet sich das zu untersuchende Auge in einem Abstand von 2 m vor der Tafel, dann ist die Strecke von der Mitte bis zum Rande der Tafel die Tangente zu einem Winkel von 26° 7'. Als Untersuchungsmarken verwandte ich weisse Papierscheibchen, die am Ende eines langen, dünnen, schwarzen Holzstabes befestigt waren. Auf dem schwarzen Tafelhintergrunde und in der relativ grossen Entfernung bleibt dieser dunkle Stab

in der Gesichtsfeldperipherie fast ganz unsichtbar, und das kleine weisse Objekt tritt umso leuchtender hervor.

Vorausgeschickt wurde jeder Untersuchung nach Bjerrum eine Prüfung mit dem gewöhnlichen Perimeter, wobei ich Objekte von 2, 5 und 10 mm Durchmesser verwandte. Die Entfernung des Fixationspunktes vom Auge bei einem Förster schen Perimeter beträgt 30 cm, der Gesichtswinkel eines 5 bzw. 10 mm Objektes also 1^0 bzw. 2^0. Darauf wurde der Patient, dessen Kopf durch einen Zeiss schen Kopfhalter (Kinn- und Stirnstütze) fixiert war, vor die schwarze Tafel gesetzt und auf dieser das Gesichtsfeld in einem Umkreis von 26^0 7′ um den Fixierpunkt herum aufgezeichnet. Die dazu verwandten Objekte hatten durchschnittlich eine Grösse von 6 mm^2, ihr Gesichtswinkel betrug also 10′. Bei sehr schlechtem Visus verwandte ich hin und wieder auch Objekte bis zu 10 mm, und in einigen Fällen, wo es mir auf besondere Details im parazentralen Gebiete ankam, benützte ich 3 mm^2-Proben. Je nach der Grösse dieser Untersuchungsmarken richtet sich auch die Aussengrenze ihrer Sichtbarkeit. So findet man bei einem normalen Auge mit einem Objekte von 10 mm^2 noch keinerlei Einschränkung innerhalb der Tafelgrenzen. Je kleiner aber das Objekt und damit der Gesichtswinkel wird, um so enger werden die Aussengrenzen. Die normale Mindestgrenze für ein weisses Objekt, das sich mit einem Gesichtswinkel von 10′ abbildet, liegt nach Rönne oben bei 35^0, unten bei 40^0, innen bei 40^0 und aussen bei 50^0. Bei einem Gesichtswinkel von 5′, wie man ihn mit dem halb so grossen Objekt (3 mm^2) ungefähr in derselben Entfernung von der Tafel erhält, bewegen sich die entsprechend normalen Grenzen etwa zwischen 25^0, 30^0, 30^0 und 40^0. Häufig findet man kleine, individuelle Verschiedenheiten, die jedoch nie als laterale, sektorenförmige und skotomartige Defekte, sondern stets als konzentrische Variationen auftreten. Refraktionsfehler muss man bei einer Untersuchung mit sehr kleinen Objekten korrigieren.

Zur vorläufigen Orientierung beginnt man mit radiärer Objektführung und bestimmt die Lage des blinden Flecks. Dann führt man das Objekt aus dem blinden Fleck heraus, um seine Grenzen zu bestimmen, wobei genauere Angaben erhalten werden, als wenn das Verschwinden des Objektes bei Bewegung im entgegengesetzten Sinne, also aus der Zone der Sichtbarkeit gegen den blinden Fleck hin, beobachtet werden soll. Findet man ein «Bjerrum sches Zeichen», so führt man zur Sicherung des Befundes das Objekt zirkulär hindurch. Darauf

prüft man in vertikaler Richtung den nasalen Teil des Gesichtsfeldes, wobei das Objekt möglichst rechtwinkelig zur Gesichtsfeldgrenze bewegt werden muss. Um einen «nasalen Sprung» nicht zu übersehen, bewegt man das Objekt nicht nur im Horizontalmeridian, sondern auch 5^0 darunter und darüber.

Die Mehrzahl meiner Patienten wurde wiederholt untersucht, einerseits zwecks Kontrollierung der einzelnen Aufnahmen, andererseits, um aus etwaigen Veränderungen einen Schluss auf das Wesen und die Prognose der Erkrankung zu ziehen. Ein schon von Pflüger beobachtetes, wechselndes Verhalten der parazentralen Skotome und der Gesichtsfeldgrenzen an demselben Auge konnte auch ich öfters konstatieren, und es ist erstaunlich, wie verschieden geartete Gesichtsfelder man erhalten kann, sobald man die Bewegungsrichtung des Objekts und seine Grösse variieren lässt. Es ist dies wohl bedingt durch die individuell verschieden rasche Ermüdbarkeit der Patienten und ihre dementsprechend wechselnde Aufmerksamkeit, sowie durch Differenzen der von der Tagesbeleuchtung abhängigen Helligkeit.

Ich wende mich nunmehr zu der klinischen Bedeutung der Bjerrumschen Resultate, die ich an der Hand des Materials der Marburger Augenklinik nachzuprüfen Gelegenheit hatte.

Glaukom.

Noch vor kurzem galt es als feststehend, dass die Einschränkung der nasalen Gesichtsfeldgrenzen bei Glaukom in ihren ersten Anfängen durch eine Funktionsstörung der temporalen Netzhautperipherie bedingt sei. Bei der Anwendung seiner Methode in Verbindung mit der gewöhnlichen Perimetrie fand nun Bjerrum als typisches Merkmal des Glaukomgesichtsfeldes Defekte, die dem Verlauf der Optikusfasern in der Retina entsprechend mit dem blinden Fleck in Verbindung stehen. Diese parazentralen Skotome liegen im Halbkreis oder in kleinem Bogen um den Fixationspunkt herum und endigen in ihrem weiteren, nasalwärts gerichteten Verlauf entweder blind oder nehmen allmählich an Ausbreitung zu, um schliesslich «kometenförmig» in die nasalwärts eingeengte Peripherie auszustrahlen. Diese Erscheinung harmoniert mit den anatomischen Verhältnissen der Retina; denn nasal strahlen die von der Papille ausgehenden Nervenfasern bekanntlich meridional aus, auf der temporalen Seite dagegen verlaufen sie bogenförmig um die Makula, um im horizontalen, temporalen Meridian eine Raphe zu bilden.

Aus seinem Material von 317 Glaukomgesichtsfeldern, von denen 45 % eine eigentümliche Beziehung des blinden Flecks zu einem parazentral gelegenen Skotom aufwiesen, zog Bjerrum den Schluss, dass nicht die periphere, sondern eine parazentrale Einschränkung die erste Anomalie im Glaukomgesichtsfeld wäre, und dass der peripheren Amblyopie stets ein Leiden der zentral gelegenen Nervenfasern vorangegangen sein müsse. Den Beweis dafür erbrachte er durch Gesichtsfelder ein und desselben Patienten, die in Zwischenräumen von einigen Wochen aufgenommen waren, und ebenso zeigte er, dass ein Gesichtsfeld, welches bei einer gewöhnlichen Perimeterprüfung nur eine leichte, nasale Einschränkung aufwies, im allgemeinen aber ohne Defekte zu sein schien, bei Anwendung seiner Methode und unter Benützung kleinster Objekte in 2 m Entfernung $\left(\frac{3\text{ mm}}{2\text{ m}} = \frac{3}{2000} = 5'\right)$ relative, parazentrale Defekte hatte, die allmählich auch mit grösseren Objekten erkennbar wurden und im Laufe der Zeit, nachdem man ihre Lage einmal bestimmt hatte, auch mit dem Försterschen Perimeter nachzuweisen waren. Sie nahmen also bei einem Fortschreiten des Krankheitsprozesses nicht nur an Ausdehnung, sondern auch an Deutlichkeit zu. Mit der Progredienz der Erkrankung geht in der Regel ein Übergreifen des allmählich wachsenden Defektes auf den zweiten nasalen Quadranten einher, bis zuletzt auch die temporale Gesichtsfeldhälfte ergriffen wird. Es kommen dann die so verschiedenartigen anderen Formen des glaukomatösen Gesichtsfelds zustande, das im letzten Stadium vor der Amaurose auf einen kleinen Bezirk zwischen blindem Fleck und Fixationspunkt in der Form eines liegenden Ovals oder auf einen kleinen Rest in der temporalen Hälfte des Gesichtsfeldes beschränkt ist. Bjerrum sieht aber ebenso wie später Rönne das bogenförmige parazentrale Skotom nicht als unbedingt pathognomonisch für Glaukom an, denn er fand, wenn auch relativ selten, ähnliche Bilder auch bei anderen Optikusleiden mit derselben Lokalisation am Papillenrande, so bei partiellen Papillitiden u. a.

Vor einigen Jahren machte Rönne (17) auf eine zweite, vorwiegend bei Glaukom vorkommende Gesichtsfeldeigentümlichkeit aufmerksam, die ihm bei der Durchsicht der 317 Glaukomgesichtsfelder Bjerrums öfters aufgefallen war, und die er den «nasalen Sprung» nennt. Es handelt sich um ein sprungweises Vorrücken der nasalen Gesichtsfeldgrenze genau im horizontalen Meridian. Die Zuverlässigkeit des Befundes wird dadurch gesichert, dass man das Objekt zuerst radiär

gerade über und unter dem Horizontalmeridian entlang führt und dann in vertikaler Richtung bewegt. Nach Rönne ist es eine notwendige Folge der anatomischen Verhältnisse, dass eine so scharfe Grenze im nasalen Teil des Gesichtsfeldes erscheint, weil die von der Papille nach oben und unten ziehenden Nervenfasern sich in einer temporalen Raphe, deren Gesichtsfeldprojektion dem horizontalen Meridian entspricht, wieder vereinigen. Die Makulafasern und diejenigen, welche die temporale Gesichtsfeldhälfte versorgen, leiden erst relativ spät. Bei einer elektiven Nervenbündelerkrankung, wie sie Bjerrum beim Glaukom annimmt, die z. B. am unteren Papillenrande ihren Ursprung nimmt, muss sich also der Gesichtsfelddefekt mit einer deutlichen Abgrenzung gegen den normalen oberen Quadranten im Horizontalmeridian feststellen lassen. Aber auch der «nasale Sprung» ist ebenso wie das Bjerrumsche Symptom kein absolut eindeutiges Glaukomzeichen, wie Rönne es in seinen späteren Arbeiten über Nervenfaserndefekte (18, 19, 20, 21, 22) wiederholt feststellte. Jensen (23) fand ihn auch bei dem von ihm als Chorioretinitis juxtapapillaris beschriebenen Falle, ebenso wie Groess-Petersen (24), und ferner ist ein Fall von Astembolie der Art. centr. retinae mit ähnlichem Gesichtsfeld von Sattler (25) beschrieben worden.

Trotzdem muss man es im allgemeinen für recht unwahrscheinlich halten, dass eine Gefässerkrankung die anatomische Unterlage für die Glaukomgesichtsfelddefekte bildet, und ebenso ist es unwahrscheinlich, dass eine primäre Netzhauterkrankung sich auf das Gebiet elektiver Nervenfaserbündel beschränken würde, wie es beim Glaukom der Fall ist. Es liegt vielmehr nahe, eine Erkrankung des Sehnerven selbst in ätiologische Beziehung zu diesen merkwürdigen Gesichtsfelddefekten zu setzen. Wo diese jedoch lokalisiert ist, ob im intraorbitalen oder intrakanalikulären Teil des Optikus oder an der Papille selbst, darüber fehlt uns noch eine genauere Kenntnis. Bjerrum nimmt an, dass das schädigende Moment die Nervenfasern unmittelbar am Rande der Exkavation beeinträchtige, eine Auffassung, die nach Rönnes Ansicht durch den «nasalen Sprung» gestützt wird. Dass nicht alle Sehnervenfasern gleichzeitig in ihrer Funktion geschädigt werden, sondern für gewöhnlich zuerst die aus der Papille vertikal austretenden Fasern, hängt nach Rönne damit zusammen, dass jene Fasern bei der Entstehung der glaukomatösen Exkavation zuerst einer Dehnung unterliegen und infolge ihrer Anordnung um eine eventuell vorhandene, physiologische Exkavation und infolge des Gefässverlaufes anderen Ver-

hältnissen unterworfen sind, die das frühzeitige Leiden ihrer Funktion bedingen.

Aus unserm Glaukommaterial scheide ich zunächst jene Fälle aus, bei denen wegen eines zu schlechten Visus oder einer allseitig zu starken Gesichtsfeldeinschränkung eine Untersuchung auf parazentrale Skotome unmöglich war; es bleiben danach noch 13 Augen, von denen zwei keinerlei periphere nasale Defekte, sondern nur ein vom blinden Fleck ausgehendes Skotom zeigen. Die übrigen 11 Fälle hatten gleichzeitig periphere Defekte und parazentrale Skotome, die meist durch relative oder absolute Defekte miteinander verbunden waren. Bei zwei Fällen war die Einschränkung nach der druckentlastenden Skleraltrepanation nachweislich in geringerer Ausdehnung als vorher erkennbar. Auf den Tafeln sind die mit der Bjerrumschen Methode gefundenen, relativen Defekte schraffiert, die mit der gewöhnlichen Perimetrie gefundenen, absoluten Defekte schwarz wiedergegeben. Wenn ich auf der Bjerrumschen Tafel keine Aussengrenze für kleine Objekte fand, habe ich die physiologische Mindestgrenze in die Gesichtsfelder gezeichnet.

Fall I.

Von einem Glaukom in seinem ersten Beginne stammt das Gesichtsfeld in Fig. 1.

Fig. 1.

J. H., 38 Jahre. Glaucoma simplex. Vis. $^6/_6$—$^6/_5$. T. 32 mm. Steile Exkavation.

Die gewöhnliche Perimetrie ergab keinerlei pathologischen Befund, während die Untersuchung nach Bjerrum ein kurzes, bogenförmiges

Skotom erkennen liess, das vom blinden Fleck ausgehend oberhalb des Fixationspunktes beim vertikalen Meridian endigte, also einen Verlauf besass, der ganz der paramakulären Optikusfasernrichtung in der Netzhaut entspricht. 14 Tage nach der bei diesem Patienten vorgenommenen Trepanation der Sklera verschwand das parazentrale Skotom wieder vollkommen; die Tension betrug 20.

Fall II.

Fig. 2 zeigt ein vorgeschritteneres Krankheitsstadium.

Frl. C., 54 Jahre. Glauc. simplex. L. Auge seit 10 Jahren infolge Verletzung erblindet.

Vis. r. mit cyl. + 0,5 ⟶ 0,5 $^{6}/_{6}$? T. 43—45 mm. Pupille über mittelweit, reagiert sehr mangelhaft. Papille grau, nur sehr seichte Exkavation.

Am Försterschen Perimeter ist im Gesichtsfeld eine vorwiegend im nasalen, oberen Quadranten gelegene, sektorenförmige Einschränkung festzustellen, die sich zentripetal in ein nur mit der Bjerrumschen Methode nachweisliches, vom blinden Fleck ausgehendes Skotom fortsetzt.

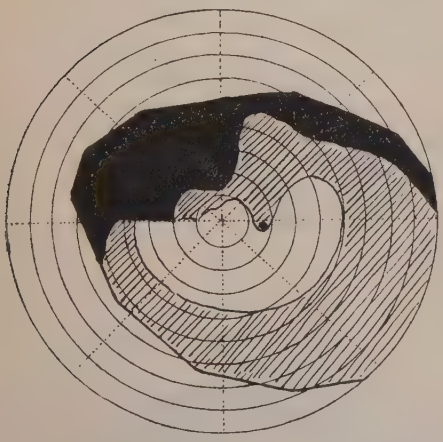

Fig. 2.

Fig. 3.

Das schmale, zungenförmig zum blinden Fleck herabsteigende, relative Skotom ist nach Bjerrums Ansicht ein Hinweis darauf, dass die Ursache der Störung nicht in der Retinalperipherie, sondern am Sehnerven zu suchen ist. Eine weitere Eigentümlichkeit dieses Gesichtsfeldes ist die nasale, scharfe Defektgrenze genau über dem Horizontalmeridian «der nasale Sprung». Die bei dieser Patientin vorgenommene Elliotsche Trepanation mit totaler Iridektomie hatte eine dauernde Herabsetzung der Tension zur Folge (8—11 mm), die jetzt 4 Monate lang besteht. Der zentrale Visus hielt sich auf $^{6}/_{6}$?, während das Gesichtsfeld kleiner wurde. Fig. 3.

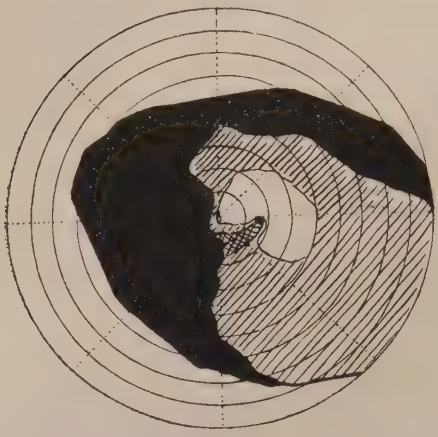

Fig. 4.

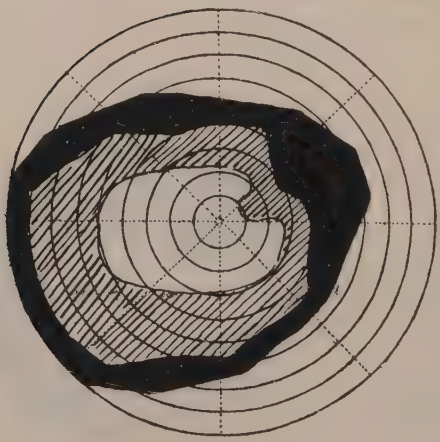

Fig. 5.

Fall III.

G. G., 71 Jahre, seit 15 bis 20 Jahren am rechten Auge Glaucoma simplex.

Am linken Auge traten die ersten Erscheinungen vor einem Jahre auf.

Vis. r. — 5,0 ⊂ cyl — 4,5, ↑ = $^6/_{15}$. T. bds. 21 mm.

Vis. l. — 3,0 ⊂ cyl — 4,5, ↑ = $^6/_{10}$? Bds. graue, total exkavierte Papille

Das rechte Gesichtsfeld (Fig. 4) stellt ein nur graduell von Fig. 2 verschiedenes Bild dar. Der «kometenförmige» Defekt liess sich auch am Försterschen Perimeter mit 2 mm-Objekten bereits nachweisen (dunkel schraffiert). Das andere Gesichtsfeld desselben Patienten zeigte indess keinerlei Verbindung des blinden Flecks mit der vorwiegend nasal eingeengten Peripherie. Fig. 5.

Fall IV.

G. P., 62 Jahre. Glaucoma chronic. sin.

Vis. r. + 5,0 $^6/_6$ (ohne Gl. $^6/_{36}$). T. 18 mm.

Vis. l. + 2,0, ⊂ + cyl 1,5 A ⟶ $^6/_{24}$—$^6/_{18}$ (ohne Gl. Finger in 5 m). T. 52 mm. Pupillenreaktion rechts prompt, links erfolgt bei längerer Belichtung nur eine Verengerung des unteren Teils. Vorderkammer bds. flach.

Ophth. r.: o. B.; l.: sehr deutlicher, starker Arterienpuls auf der Papille. An jede Verbreiterung des Arterienrohres schliesst sich eine geringere Venenerweiterung.

Im Gegensatz zu Fig. 5 zeigt das Gesichtsfeld dieses Patienten (Fig. 6) bei intakter Peripherie nur einen parazentralen Defekt, der sich nach oben und unten um den Fixationspunkt herum erstreckt, um

sich im nasalen Horizontalmeridian zu einem vollkommenen Ringe zu schliessen. Es wurde auf dem linken Auge die Trepanation nach Elliot vorgenommen. Die Tension betrug r. 18 mm, l. 15 mm.

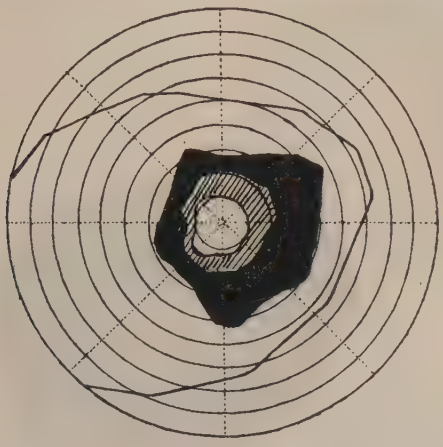

Fig. 6.

Ähnliche Ringskotome weisen auch die beiden folgenden Gesichtsfelder auf.

Fall V.

H. S., 70 Jahre, hat zufällig auf dem r. Auge eine geringere Sehkraft bemerkt. Glauc. simplex.

Vis. r. + 2,5, $^{6}/_{36}$, T. 36 mm.

V. l. + 2,5, $^{6}/_{6}$? T. 26 mm.

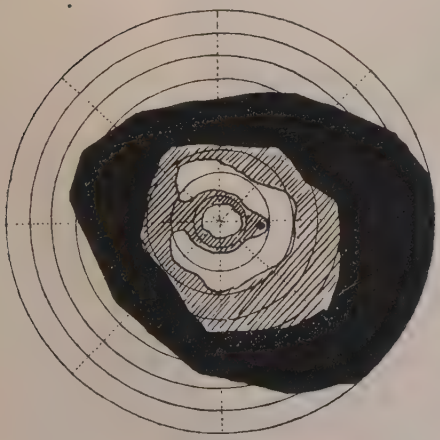

Fig. 7.

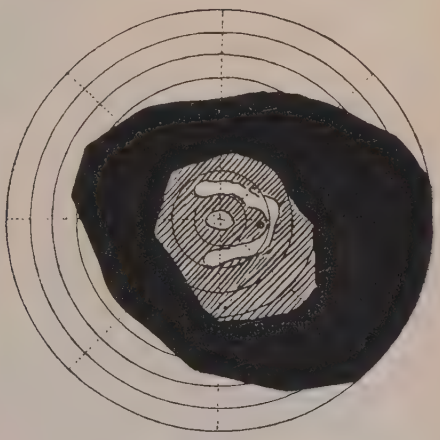

Fig. 8.

Die beiden in einem Zwischenraum von vier Wochen aufgenommenen Gesichtsfelder Fig. 7 und 8 zeigen einen oben und unten fast symmetrischen, relativen Defekt, der das Gesichtsfeld in eine makulare und temporale Partie teilt. Von diesen beiden Bezirken wurden im weiteren Verlaufe der Erkrankung jeder für sich kleiner und es ist wahrscheinlich, dass sich später ein ähnliches Bild entwickelt, wie es Fig. 9

Fig. 9.

darbietet. Dies Gesichtsfeld stammt von dem rechten Auge des Fall I. Das kleine, zentrale Oval schneidet mit horizontaler, scharfer Begrenzung unter Aussparung der Makula ab, und der blinde Fleck begrenzt nasal den Rest des temporalen Gesichtsfeldes.

Fall VI.

O. L., 77 Jahre. Kommt wegen Tränens und wünscht bessere Brille. Glaucoma simplex.

Vis. r. mit $-3\ ^{6}/_{6}$.
Vis. l. mit $-3\ ^{6}/_{12}$, T. bds. 36—40 mm.

Das rechte Gesichtsfeld (Fig. 10) zeigt eine normale Peripherie auch für 2 mm-Objekte, während die Untersuchung nach Bjerrum eine sich dem blinden Fleck nähernde Einschränkung aufweist, die sich im folgenden Gesichtsfeld (Fig. 11), das 4 Wochen später aufgenommen wurde, zu einer vollkommenen Verbindung mit dem blinden Fleck entwickelt hat und mit einer allgemeinen peripheren Einengung kombiniert ist. Eine ähnliche Beobachtung ist von Sattler und Rönne gemacht worden. Sie widerspricht eigentlich der Bjerrumschen Theorie, dass die Erkrankung an der Papille ihren Ausgang nimmt. Es ist jedoch nicht ausgeschlossen, dass für sehr kleine Objekte (3 mm^2)

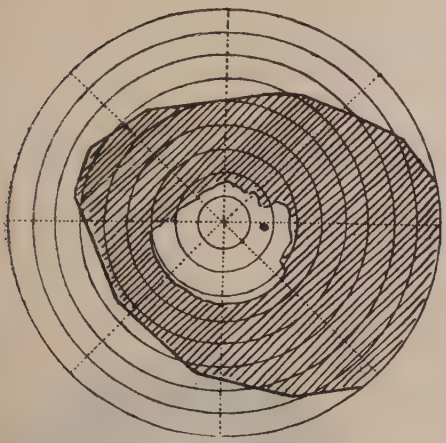

Fig. 10.

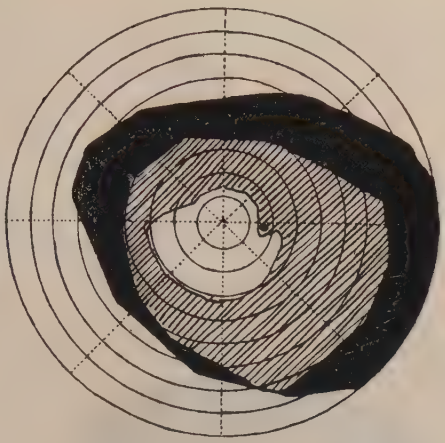

Fig. 11.

bei der ersten Gesichtsfeldaufnahme dieses Patienten bereits eine Verbindung des Defektes mit dem blinden Fleck vorhanden war, die jedoch wegen grosser Ermüdung des Patienten nicht genauer geprüft werden konnte. Das linke Gesichtsfeld (Fig. 12) zeigte mit der gewöhnlichen

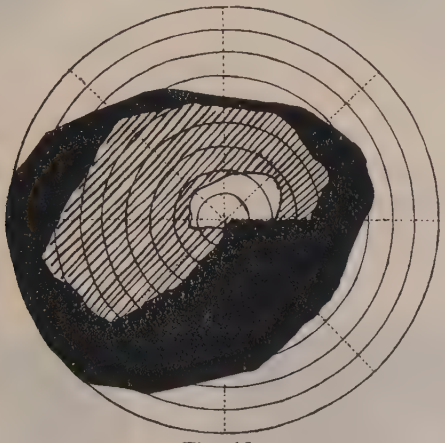

Fig. 12.

Perimetrie eine vorwiegend im nasalen, unteren Quadranten nachweisbare Einschränkung, die ebenso wie die relative Einengung einen deutlichen «nasalen Sprung» von ca. 35° aufwies. Der blinde Fleck lag innerhalb der relativen Grenzen. Die 14 Tage nach dieser Aufnahme links vorgenommene Trepanation nach Elliot mit kleiner peripherer Iridektomie hinderte die Progredienz der Einengung der Gesichtsfeldgrenzen nicht. Die Tension sank erst nach $4\,^1/_2$ Monaten auf eine Höhe von 16 mm.

Fall VII.

M. L., 44 Jahre. Glaucoma acut. bds.
Vis. r. $^{6}/_{18}$. T. 44 mm. Weite Pupille, Papille o. B.
Vis. l. nur Handbewegungen. T. 20 mm.
Pupille links weit und stark. Grosses, artifizielles Kolobom nach oben. Totale, randständige Exkavation der Papille. Keine Reizerscheinungen.

Es handelt sich zwar um ein stark eingeengtes Gesichtsfeld (Fig. 13), aber die Beziehungen des Defektes zum blinden Fleck lassen sich immer



Fig. 14.

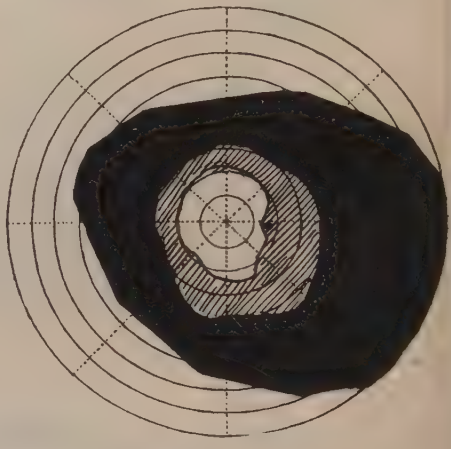

Fig. 13.

noch deutlich nachweisen. Das linke Gesichtsfeld dieser Patientin (Fig. 14) lässt trotz der noch stärkeren allgemeinen Einschränkung

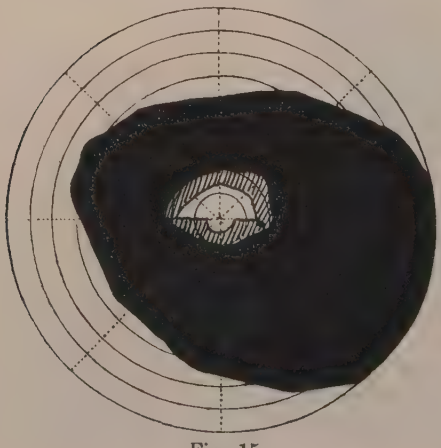

Fig. 15.

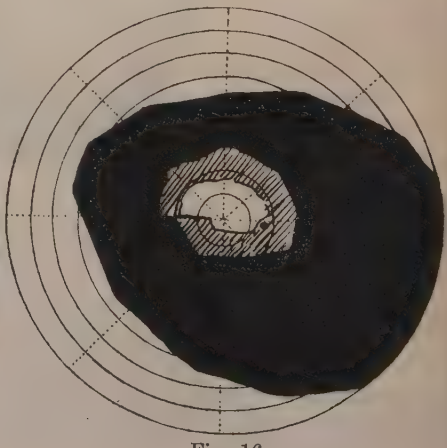

Fig. 16.

deutlich einen «nasalen Sprung» erkennen. Der letztere ist auch sehr ausgeprägt in den beiden folgenden Gesichtsfeldern (Fig. 15 und 16), die von zwei Patienten mit Glauc. simplex in sehr vorgerücktem Stadium stammen.

Multiple Sklerose.

Seit den Untersuchungen Oppenheims (25) und Uhthoffs (26) ist es bekannt, welche Bedeutung den Optikuserkrankungen für die Diagnose der multiplen Sklerose zukommt. Sie sind um so wichtigere Symptome, als Beschränkungen des Sehvermögens in Form einer retrobulbären Neuritis dem Auftreten der sonstigen mannigfaltigen, spinalen Anzeichen dieser Erkrankung in nicht allzu seltenen Fällen gelegentlich monatelang, ja jahrelang vorauseilen können. [Gunn (27), Frank (28), Bruns und Stölting (29), Peters (30) und Fleischer (31)].

Wie schon Uhthoff und nach ihm besonders Peters und Fleischer hervorhoben, sind die sog. idiopathischen, retrobulbären Neuritiden, deren Ätiologie weder auf eine Nebenhöhlenaffektion, noch auf eine Intoxikation, Infektion oder Ernährungsstörung zurückgeführt werden kann, in der Mehrzahl der Fälle nicht auf eine nach Peters nur mangels anderer Erklärung «untergeschobene» Erkältung zurückzuführen, sondern in der Mehrzahl der Fälle als Initialsymptom einer disseminierten Herzsklerose aufzufassen.

Obwohl es nach Uhthoffs Auffassung nicht gerechtfertigt ist, die multiple Sklerose im gewöhnlichen Sinne zur chronischen Myelitis zu rechnen, so findet sich doch in neuerer Zeit das Bestreben, im histologischen Bilde der Sklerose das Entzündungsmoment zu unterstreichen, und kürzlich betonte Rönne (32) die Möglichkeit, dass die multiple Sklerose und die mit einer Neuritis opt. kombinierte akute Myelitis einander nahe verwandt seien, ja vielleicht als verschiedene Verlaufsformen derselben Krankheit aufgefasst werden könnten, weil die wichtigste Komplikation von seiten des Sehorgans bei beiden auf eine primäre Affektion des Chiasma und Traktus hinwiese.

Mit den verschiedenen Formen der Gesichtsfelddefekte bei multipler Sklerose geht vielfach ein entsprechend wechselnder ophthalmoskopischer Befund einher. Bald findet man partielle und totale Atrophie der Papille, bald eine Neuritis von den leichtesten Graden bis zur ausgeprägten Stauungspapille mit Blutungen: in manchen Fällen ist aber der ophthalmoskopische Befund auch gänzlich negativ. Die Gesichtsfeldanomalien sind bei weitem nicht so charakteristisch wie bei Glaukom.

Teilweise handelt es sich um zentrale, häufig nur relative Skotome, die mit peripheren, manchmal nicht charakteristischen, konzentrischen Einschränkungen kombiniert sein können, wie sie auf der Basis der Hysterie entstehen, oder das Gesichtsfeld zeigt bei den verschiedenen Untersuchungen wechselnde Bilder. Gesichtsfelder von hemianopischem Typus sind dagegen bisher nur von Rönne (33) konstatiert worden. Uhthoff hat zwar in seinem grossen Material keine hemianopischen Defekte gefunden, hält ihr Vorkommen aber für möglich mit Rücksicht darauf, dass Chiasma und Tractus optici Prädilektionsstellen der multiplen Herzsklerose sind.

Im folgenden kann auch ich über zwei Fälle Bericht erstatten, von denen der erste einen allerdings nur mit der Bjerrumschen Methode nachweisbaren, genau im Vertikalmeridian begrenzten, zentralen Defekt zeigte, während der zweite Fall auch schon mit gewöhnlicher Perimetrie bei horizontaler Objektführung eine deutliche, teilweise Hemianopsie erkennen liess.

Fall I.

Fr. S. Sch., 40 Jahre. Seit 2 Jahren hat die Muskelkraft in den Beinen abgenommen, die allmählich immer schwächer und ganz steif wurden, sodass Pat. jetzt die Beine nur vorzuschieben vermag. Gleichzeitig verringerte sich das Sehvermögen in geringem Grade.

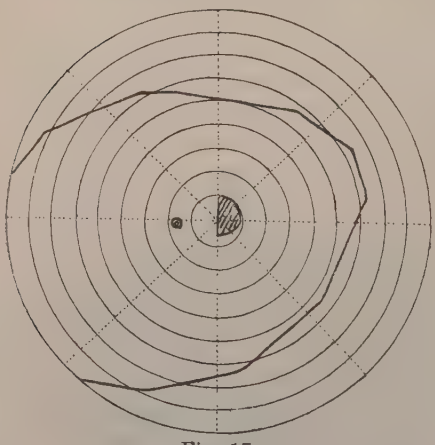

Fig. 17.

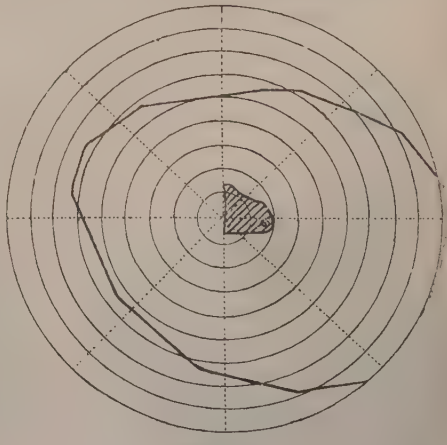

Fig. 18.

Die objektive Untersuchung, die den Verdacht auf multiple Sklerose durch gesteigerte Sehnenreflexe, Sensibilitäts- und Koordinationsstörungen, positiven Babinsky bestärkt, ergibt für die Augen: leichten Nystagmus bei Blick seitwärts, keine Augenmuskelparese, normale Pupillenreaktion

und ganz leichte atrophische Verfärbung der temporalen Papillenteile, besonders links. Vis. r. $^6/_{12}$; l. $^6/_{18}$. Gl. l. n.

Die Gesichtsfelder (Fig. 17 und 18) zeigen bei gewöhnlicher Perimetrie absolut normale Aussengrenzen, während die Bjerrumsche Methode einen leicht vergrösserten blinden Fleck und ein kleines, zentral-hemianopisches Skotom erkennen lässt, das auf dem rechten Auge mit dem blinden Fleck zusammenhängt, und dem offenbar ein kleiner, sklerotischer Herd im linken Traktus zugrunde liegt.

Diese Gesichtsfelder bieten eine Stütze für die Erfahrung, dass die multiple Sklerose mit Vorliebe eine Affektion des papillomakularen Bündels hervorbringt.

Fall II.

Fr. M. L., 33 J., vor 4 Jahren Flimmern vor den Augen und zeitweilig Doppeltsehen. Ein Jahr später trat ein Spannungsgefühl in den Beinen, besonders rechts auf. Das Gehen fiel ihr immer schwerer, sie litt an Schwindel und Kopfschmerzen. Zeitweise liessen alle Beschwerden etwas nach. Im Anschluss an eine Influenza wurden die Schmerzen in den Beinen wieder heftiger, während das Sehvermögen immer mehr abnahm.

Die objektive Untersuchung ergab, abgesehen von langsamer, monotoner Sprache, Hypästhesien an den Armen und am Unterbauch, gesteigerte Reflexe, Fussklonus und positiven Babinsky, einen ausgesprochenen Nystagmus auf beiden Augen. Die Licht- und Konvergenzreaktion der Pupillen normal. Vis. r. $^6/_{36}$; l. $^6/_{24}$. Gl. l. n.

Ophth. Befund: Atrophie der r. Papille; die temporale Hälfte links bedeutend abgeblasst.

Die Gesichtsfelder (Fig. 19 und 20) zeigen schon mit gewöhnlicher Perimetrie bei horizontaler Objektführung, aber weit deutlicher und leichter



Fig. 19.

Fig. 20.

mit der Bjerrumschen Methode einen heteronym-hemianopischen Defekt, der mit einer Einschränkung der Peripherie verbunden ist. Diese Einengung der Aussengrenzen zeigt nur nach Bjerrum auch auf dem r. Auge eine deutliche Kombination mit dem blinden Fleck. Die auffallende, teilweise temporale Hemianopsie deutet auf eine Läsion der gekreuzten Nervenfasern im Chiasma hin.

Ein dritter Fall von multipler Sklerose wich in mancher Beziehung von den beiden eben genannten ab.

Fall III.

Frl. L. L., 20 J., bemerkte vor 3 Jahren plötzlich morgens beim Erwachen eine deutliche Schwäche der Sehkraft rechts und hatte heftige Schmerzen in der Schläfen- und Augengegend. Die damals vorgenommene Untersuchung ergab: Vis. l. $^6/_{6}$. Vis. l. Fingerzählen direkt vor dem Auge.

Ophth. Befund: Neuritis optici. Die Gesichtsfeldaufnahme ergab ein zentrales Skotom; eine Ätiologie war nicht nachweisbar. Nach einiger Zeit begannen sich Schmerzen und Müdigkeit in den Beinen einzustellen, die mit Parästhesien einhergingen.

Die neurologische Untersuchung (Prof. Müller) ergab erst 2 Monate später, als die Neuritis schon abgeklungen war, eine beginnende multiple Sklerose.

Bei der letzten, im September d. J. vorgenommenen Untersuchung der Augen war der Visus r. $^6/_{18}$; l. $^6/_{28}$ und Nystagmus deutlich in Seitenstellung. Gleichzeitige Doppelbilder von meist geringem, aber sehr schwankendem Abstand, der sich nach keiner Richtung hin in einer für irgend eine Parese charakteristischen Weise verändert.

Ophth. Befund: Die linke Papille ist in toto, die rechte nur temporal grau gefärbt.

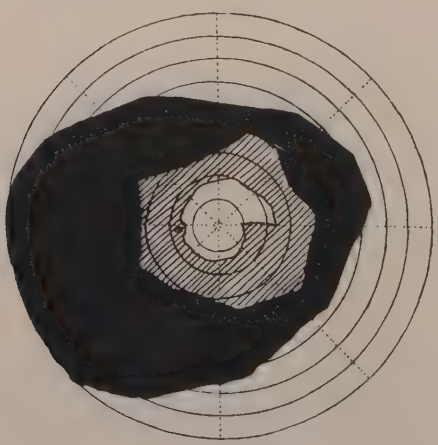

Fig. 21.

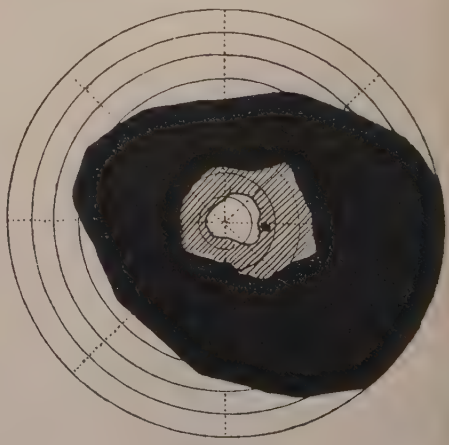

Fig. 22.

Das Gesichtsfeld (Fig. 21 und 22) zeigt mit gewöhnlicher Perimetrie nur eine besonders rechts stark hervortretende periphere Einschränkung, aber kein zentrales Skotom. Mit der Bjerrumschen Methode dagegen konnte ich einen Defekt nachweisen, der vom blinden Fleck seinen Ausgang nahm; ausserdem zeigte das eine der beiden letzten Gesichtsfelder analog den Befunden bei Glaukom ein nahezu rechtwinkeliges Vorspringen der Grenze des unteren, nasalen Quadranten genau im horizontalen Meridian.

Dieser letzte Fall ist ein weiteres bemerkenswertes Beispiel dafür, dass die unter dem Krankheitsbilde einer akuten Neuritis retrobulbaris auftretende Sehnervenaffektion ein frühzeitiges Initialsymptom einer erst später mit ihren anderen Erscheinungen manifest werdenden multiplen Sklerose sein kann. Die ersten beiden Fälle von multipler Sklerose mit Chiasma- und Traktusläsionen, welche zu den a priori wohl erwarteten, aber bisher noch nicht beschriebenen Hemianopsien geführt hatten, sind den Fällen Rönnes ganz analog, und ihr Erkennen wurde wesentlich durch die Bjerrumsche Methode erleichtert.

Sehnervenerkrankungen bei Nebenhöhlenaffektion.

Während von älteren Autoren entweder über gar keine oder nur über periphere Einschränkungen des Gesichtsfeldes bei einer Neuritis optici im Gefolge von Nebenhöhlenaffektionen berichtet wird, haben neuere Untersuchungen [Fuchs (34), Mendel (35), Birch-Hirschfeld (36)] gezeigt, dass zentrale, oft relative Skotome immer den peripheren Einschränkungen im Anfangsstadium vorauszueilen pflegen, und bekanntlich gelang van der Hoeve (37) der Nachweis, dass den zentralen Skotomen eine primäre Vergrösserung des blinden Fleckes zunächst für Farben, dann für Weiss als Frühsymptom der Erkrankung vorausgeht. De Kleijn (38) hat dann van der Hoeves Ergebnisse bestätigt und ergänzt, und ebenso wie Birch-Hirschfeld ist auch er der Meinung, dass Zirkulationsstörungen und toxische Schädigungen in der Ätiologie dieser Neuritis axialis einen bedeutenden Einfluss haben müssen. In neuerer Zeit wurden auch Ringskotome auf rhinogener Basis gefunden [Gjessing (49)]. Das van der Hoevesche Symptom wurde von Gjessing in 50 % seiner Fälle konstatiert, während Birch-Hirschfeld es nur bei 1 von 5 Fällen feststellen konnte.

In neuester Zeit hat Rübel (40) mehrere Fälle von Nebenhöhlenaffektionen mit Vergrösserung des blinden Flecks und mit zentralem Skotom beschrieben und ebenfalls darauf hingewiesen, wie gross die diagnostische und prognostische Bedeutung des van der Hoeveschen

Symptoms ist, das nach seinem Entdecker «bei retrobulbärer Sehnervenerkrankung vielfach, aber nicht immer vorkommt, bei toxischen Amblyopien ein Anfangssymptom sein kann und bei Nasennebenhöhlenerkrankung meist ein Anfangssymptom ist».

Im folgenden will ich über einschlägige Fälle berichten, die ich mit der Bjerrumschen Methode untersucht habe.

Fall I.

H. K., 17 J., Handlungsgehilfe. Vor etwa 3 Wochen bemerkte er Verschlechterung der Sehschärfe beider Augen. Nach 8 Tagen konsultierte er den Augenarzt, der Entzündungen beider Sehnerven feststellte und nach positiver Tbc.-Reaktion eine Tuberkulinkur einleitete, die 14 Tage durchgeführt wurde. Pat. hatte keine Kopfschmerzen, kein Erbrechen, keinen Schwindel, keinen Schnupfen, noch sonstige Beschwerden, die auf eine Affektion der Nebenhöhlen der Nase hindeuteten. In die hiesige Augenklinik aufgenommen am 14. II. 13. Vis. r. $^6/_{60}$; l. $^6/_{60}$.

Ophth. Befund: Beide Papillen hyperämisch, Grenzen leicht verwaschen. Venen erweitert und geschlängelt.

Die Gesichtsfeldperipherie war beiderseits normal. Fig. 23 und 24. Mit der Bjerrumschen Methode liess sich dagegen links ein vom

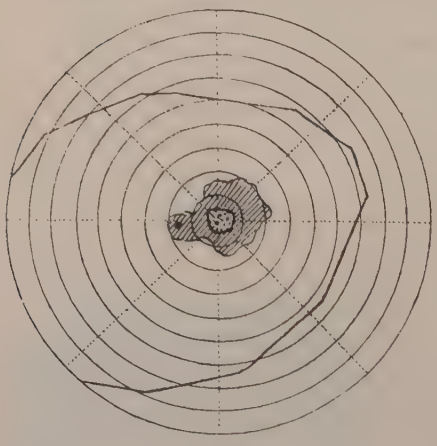

Fig. 23.

Fig. 24.

blinden Fleck ausgehender Defekt feststellen, der ringförmig die Makula umgriff, während im Zentrum in einem Umkreis von 5° das Objekt nicht weiss, sondern leicht graulich verfärbt gesehen wurde. (In der Figur punktiert.) Im Gegensatz dazu erschien die Peripherie wieder leuchtend weiss. Innerhalb des ringförmigen Bezirkes, einschliesslich des Zentrums, fehlte die Perzeption von Rot und Grün. Das rechte

Gesichtsfeld zeigte eine erhebliche Vergrösserung des blinden Flecks für einen Gesichtswinkel von $\frac{6\text{ mm}}{2\text{ m}} = 10'$.

Das Ergebnis der rhinologischen Untersuchung (Dr. Schweckendiek) vom 28. II. 13. war folgendes: Nase und Nebenhöhlenostien von vorn frei von Sekreten und abnormen Schleimhautveränderungen. Auch bei postrhinoskopischer Betrachtung zeigte sich nur spärlich schleimig-eitriges Sekret am Rachendach und an der hinteren Nasenwand. Da auch diaphanoskopisch und bei Röntgenuntersuchung keine grobe Nebenhöhlenaffektion festgestellt werden konnte, wurde von einer radikalen Ausräumung des Siebbeins zunächst abgesehen. Erst als die Gesichtsfeldeinschränkung besonders rechts fortschritt (Fig. 25 und 26), wurde

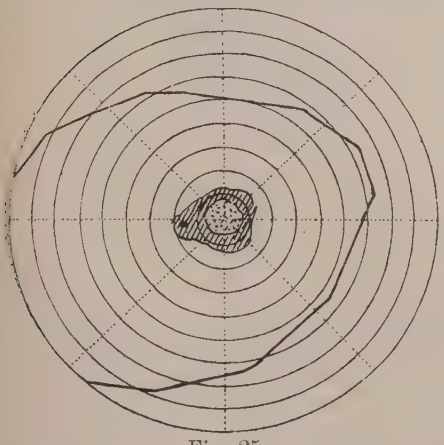

Fig. 25.

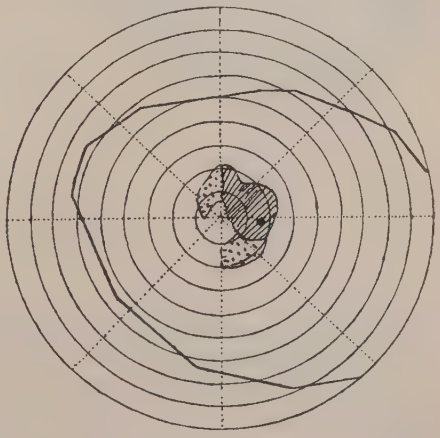

Fig. 26.

am 15. III. 13. die Entlastung des Siebbeins bzw. die Eröffnung aus diagnostischen und therapeutischen Rücksichten von der Nase aus vorgenommen. Die mittlere Muschel wurde beiderseits reseziert und das Siebbein besonders rechts teilweise eröffnet, soweit dies endonasal bei der sehr engen Nase möglich war. Es zeigte sich vorübergehend eine feine Eiterstrasse aus dem rechten, hinteren Siebbein. Der Wundheilungsprozess in der Nase verlief langsam und bestärkte den Verdacht auf eine Tbc.-Affektion des Körpers.

25. III. 13. Vis. r. $^6/_{36}$; l. $^6/_{60}$. Augenbefund sonst unverändert.

1. IV. 13. Vollkommene Eröffnung der rechten Siebbeinzellen: Sekretvermehrung. Augenbefund derselbe.

8. IV. 13. Auftreten von Siebbeineiter.

19. IV. 13. Vis. bds. $^6/_{60}$. Ophth. Befund: Papille beiderseits noch gerötet, Grenzen verwaschen, keine deutliche Prominenz.

30. IV. 13. Vis. bds. $^6/_{60}$. Beide Optici fast scharf umgrenzt und nicht mehr hyperämisch.

Gesichtsfeld: Fig. 27 und 28. In seiner Gesamtausdehnung war das Skotom des linken Auges zwar kleiner geworden, zeigte nun aber eine deutliche Verschlechterung des makularen Sehens in Form eines absoluten Skotoms, das vom blinden Fleck seinen Ausgang nahm und genau den Verlauf des papillo-makularen Bündels wiederspiegelte. Das

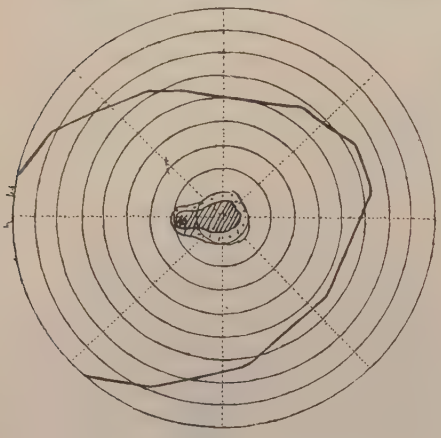

Fig. 27.

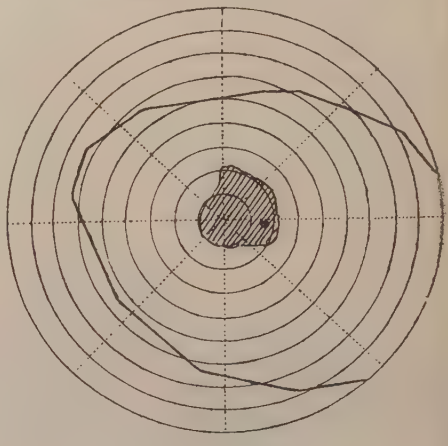

Fig. 28.

rechte Gesichtsfeld zeigte ebenfalls ein zentrales Skotom, das sich aus dem anfangs nur vergrösserten blinden Fleck entwickelt hatte. Die letzte Untersuchung am 15. VI. 13 ergab im wesentlichen denselben Befund, wie am 30. IV. 13.

Fall II.

F. M., 60 J., Schmied; seit einigen Jahren sieht er rechts wie durch einen Schleier. Vis. bds. $^6/_8$—$^6/_6$.

Ophth. Befund: Rechte Papille stark gerötet, Grenzen verwaschen, Venen stark gefüllt und etwas geschlängelt, links o. B.

Das r. Gesichtsfeld (Fig. 29) zeigte bei gewöhnlicher Perimetrie einen nasalen, unteren, sektorenförmigen Defekt, während nach Bjerrum eine Kombination dieses Flecks mit dem blinden Fleck bestand, die allerdings nur mit 3 mm-Objekten nachweisbar war. (In der Figur punktiert.)

Die rhinologische Untersuchung ergab ein Empyem der rechten hinteren Siebbeinzellen. Zu der vorgeschlagenen Operation konnte der Pat. sich jetzt nicht entschliessen. Eine drei Wochen später in der Augenklinik vorgenommene Untersuchung ergab Vis. r. $^6/_6 + 0{,}5$ ang., l. Finger in $^1/_2$ m.

Ophth. Befund unverändert.

Das Gesichtsfeld (Fig. 30) zeigte ein grosses, zentrales Skotom, während der anfängliche Sektordefekt sich zu einem völligen Ausfall

des nasalen Gesichtsfeldes entwickelt hatte. Ganz intakt war nur ein schmaler, streifenförmiger Bezirk im oberen, temporalen Quadranten des Gesichtsfelds geblieben.

Fig. 29.



Fig. 30.

Dem Pat. wird eine rhinologische Behandlung nochmals dringend empfohlen.

Der erste Fall zeigte auf dem rechten Auge eine typische Vergrösserung des blinden Flecks, die allmählich in stetiger Progression auch die Makula ergriff, und somit eine Stütze bildet für die Theorie van der Hoeves, dass ein zentrales Skotom bei Nebenhöhlenaffektionen einen vergrösserten blinden Fleck zur Voraussetzung habe. Auf dem linken Auge war anfangs ein ringförmiges, vom blinden Fleck ausgehendes Skotom nachweisbar, das postoperativ zwar etwas an Ausdehnung abnahm, dann aber doch auch zu einem Zentralskotom führte. Eine Wiederholung der Untersuchung nach mehreren Wochen ergab dasselbe Resultat auf dem linken Auge, während das zentrale Sehen rechts etwas kleiner geworden war. Es ist nicht ausgeschlossen, dass auch bei diesem Fall ebenso wie in anderen (Rübel) eine weitergehende Besserung eintritt, wenngleich die Erkrankung des papillomakulären Bündels die Prognose immerhin ernst gestaltet. Nach Birch-Hirschfeld lässt sich das normale Verhalten der Aussengrenzen selbst bei weit vorgeschrittenen Optikuserkrankungen auf rhinogener Basis differentialdiagnostisch gegenüber einer toxischen oder infektiösen Neuritis verwerten.

Der zweite Fall verhält sich vollkommen anders wie der erste. Zunächst fällt der grosse, sektorenförmige Defekt auf, der bei der Unter-

suchung nach Bjerrum (Objekt = $\frac{3\text{ mm}}{2\text{ m}} = 5'$) eine Verbindung mit dem blinden Fleck aufweist. Das Zentrum war bei der ersten Aufnahme vollkommen frei, während das zweite Gesichtsfeld ein ausgedehntes Skotom zeigte, das mit einer peripheren Einschränkung von hemianopischem Charakter kombiniert ist. Die von den Nebenhöhlen ausgehende Affektion hat also nicht nur zu einer Läsion des papillomakulären Bündels geführt, sondern auch zu einer umschriebenen Erkrankung der ungekreuzten Fasern, deren eine Hälfte bereits bei der ersten Aufnahme gelitten hatte, was der deutliche «nasale Sprung» bewies. Bei diesem Patienten ist es im Gegensatze zu dem ersten wohl kaum anzunehmen, dass nach so hochgradiger Zerstörung des Sehvermögens auf dem kranken Auge wieder eine weitgehende Besserung eintritt, selbst wenn der Patient sich zu einem operativen Eingriff entschlösse.

Sehnervenaffektion nach Rumpfkompressionen.

Wiederholt sind in den letzten Jahren charakteristische Krankheitsbilder beschrieben worden, die auf der Basis von Stauungsblutungen durch Rumpfkompression beruhten. Braun (41) hat sich um eine Zusammenstellung dieser nicht seltenen Fälle verdient gemacht. Die Prognose der anfangs recht alarmierenden Symptome, die in einem unförmig geschwollenen Hals und Kopf, unkenntlichen Zügen, zahlreichen Hautsugillationen bestehen, ist im allgemeinen eine relativ günstige, vorausgesetzt, dass keine komplizierenden, innerlichen Kontusionen und Zerreissungen vorliegen, denn von den bisher veröffentlichten Fällen sind es nur 13 %, bei denen der Exitus infolge von Komplikationen eintrat. Die Prädilektion des Kopfes und Halses für die Blutungen und die starke Cyanose bei Rumpfkompressionen glaubt Rönne (42) mit der Annahme des Fehlens und einer Insuffizienz der Venenklappen im Jugularis- und Axillarisgebiet erklären zu können. Dadurch findet die zurückgeschleuderte Blutwelle keinen genügenden Widerstand.

Im Gegensatz zu den häufigen subkutanen und subkonjunktivalen Blutungen [Wagenmann (43)] sind Retinalblutungen nur selten konstatiert worden; dagegen sind Sehstörungen ohne nachweisbaren ophthalmoskopischen Befund relativ häufig beobachtet worden, was um so merkwürdiger ist, als akut auftretende Sehstörungen, deren Ätiologie mit grosser Wahrscheinlichkeit in retrobulbären Gefässläsionen zu suchen ist, ein immerhin sonst recht seltener Befund zu sein pflegen. Die Art der

Sehstörung kann entweder nur eine vorübergehende sein, oder im Laufe der Zeit zu einem allmählichen partiellen oder totalen Schwinden der Nervenfasern führen.

Im folgenden will ich über einen hierher gehörigen Fall berichten.

Fall I.

G. R., 26 J., Landwirt. Er rutschte am 8. II. 1913, neben einem Wagen gehend, aus und wurde vom linken Hinterrad, das ihm über die Brust ging, überfahren. Er war 2—3 Stunden ohnmächtig und wurde in die hiesige chirurgische Klinik gebracht.

Status: Blaurote Verfärbung und Schwellung der Haut in der Umgebung des linken Auges, dessen Sklera blutunterlaufen ist. Er sieht auf dem Auge schlecht, erkennt die vorgehaltenen Finger in der Nähe, jedoch nicht über 1 m hinaus. Pupillen reagieren prompt. Sugillationen über dem oberen Teil des Sternums und an der linken Brustseite. Die beiden sternalen Enden der Schlüsselbeine sind nach vorn luxiert, während das Brustbein zurückgedrängt ist. Über dem rechten Sternoklavikulargelenk Vorwölbung mit starker, blauroter Verfärbung der Haut. Daselbst und im Jugulum ebenso an der linken Thoraxseite Hautemphysem und Druckempfindlichkeit. Reflexe und Sensibilität normal. Über den Lungenspitzen und unter dem Schlüsselbein auffallend heller Schall. Herz, Puls, Bauchorgane o. B.

21. II. Hautemphysem, Sugillationen, Lungenerscheinungen sind zurückgegangen.

25. II. Die ophthalmoskopische Untersuchung ergibt keinen pathologischen Augenhintergrundsbefund. Patient wird 14 Tage später bei gutem Allgemeinbefinden entlassen und sucht am 8. III. die hiesige Augenklinik auf. Vis. r. $^6/_6$; l. Finger in 1 m. Ophth. Befund: negativ.

12. III. Vis. r. $^6/_6$; l. Finger in 2,5 m. Ophth. o. B. Gesichtsfeld Fig. 31. Zentrales, absolutes Skotom deutlich nachweisbar mit der

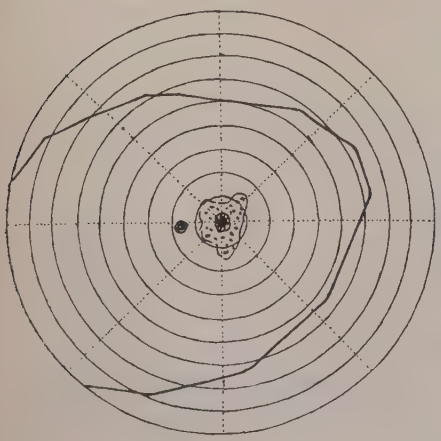

Fig. 31.

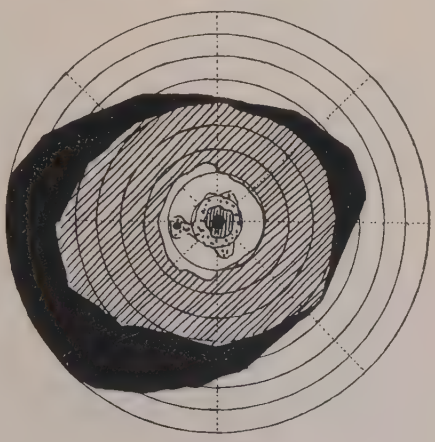

Fig. 32.

Bjerrumschen Methode. Parazentrales Skotom für kleinste Objekte von $\frac{3\text{ mm}}{2\text{ m}}$ (in der Figur punktiert). Der blinde Fleck ist wenig vergrössert, die Peripherie intakt.

27. III. Vis. r. $^6/_6$; l. Finger in 2 m. Gl. l. n. Ophth. o. B. Das Gesichtsfeld (Fig. 32) zeigt eine schon mit dem Försterschen Perimeter nachweisbare Einschränkung, während die Bjerrumsche Methode ausser dem schon bestehenden zentralen Skotom eine Brücke zwischen dem blinden Fleck und dem parazentral gelegenen, ringförmig das Zentrum umgreifenden Defekt zeigt.

Das Gesichtsfeld (Fig. 33) weist eine Vergrösserung des zentralen, parazentralen und peripheren Defektes auf. Pat. wird aus der Klinik

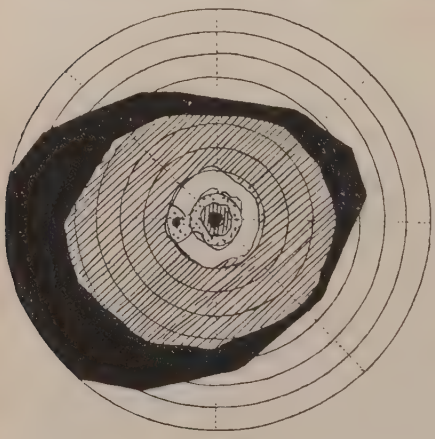

Fig. 33.

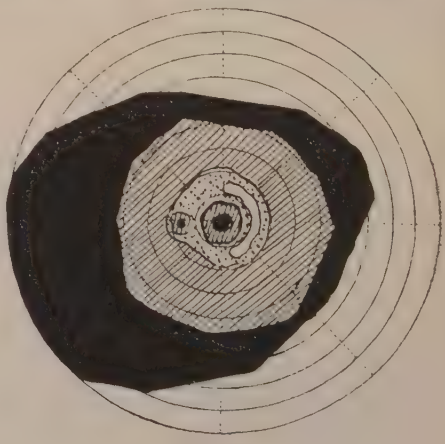

Fig. 34.

entlassen. Ambulant sucht er die Poliklinik auf am 12. IV. 1913. Vis. r. $^6/_6$; l. Finger in 1 m. Ophth. o. B. Auch mit Simulationsproben (Haitzsche binokulare Gesichtsfeldprüfung) ist ein zentrales Skotom nachweisbar. Gesichtsfeld Fig. 34. Während die periphere Einschränkung dauernd zunimmt, schreitet auch die zentrale Amblyopie fort und nur ein bogenförmiger Bezirk im nasalen Teil des Gesichtsfeldes weist die Intaktheit der Sehempfindung für kleine Objekte von 5′ Gesichtswinkel und für rot und grün auf.

25. VIII. 1913. Vis. r. $^6/_6$; l. Finger in $^1/_2$ m. Ophth. Befund: Angedeutete Abblassung der l. temporalen Papillenhälfte. Direkte Lichtreaktion der linken Pupille deutlich träger als die konsensuelle sowie direkte Reaktion der rechten Pupille.

Das Gesichtsfeld (Fig. 35) zeigt jetzt ein selbst für Objekte von 10′ Gesichtswinkel absolutes Skotom, das vom blinden Fleck zur Makula hinzieht, während der Bezirk für rot und grün auf einen dünnen Streifen

im unteren, nasalen Quadranten zusammengeschmolzen ist. Die periphere Einengung ist besonders temporal sehr stark vorgeschritten.



Fig. 35.

Die Einseitigkeit und der progressive Charakter der Sehstörung in diesem Falle überrascht nicht, denn wiederholt sind derartige Fälle beschrieben worden [Möser (44), Lang (45), Rönne (42)]. Eigentümlich ist vor allem die Form des Gesichtsfeldes, das mit einem relativ kleinen, zentralen Skotom begann und mit einem deutlich vom blinden Fleck seinen Ausgang nehmenden Defekt endigte. Als wahrscheinlichste Grundlage dieser Affektion muss man wohl eine Blutung im Sehnerven selbst annehmen. Gegen die Annahme einer Kompression des Optikus durch eine Orbitalblutung [Wienecke (46) und Braun (41)] spricht sich Wagenmann (42) aus unter Hinweis auf die lockere Fettgewebsmasse in der Orbita, die ein Ausweichen des Optikus wohl gestatte. Ebensowenig anzunehmen ist es auch, dass eine Scheidenblutung das Primäre sei. Bei Schädelbrüchen findet man häufig subdurale Optikushämatome, die entweder gänzlich symptomfrei verlaufen können oder infolge der Behinderung des venösen Abflusses aus der Vena centralis zu einer Stauungspapille zu führen pflegen. Der von Lang publizierte Fall spricht ebenfalls gegen eine Scheidenblutung, weil die Beschränkung des Sehvermögens mit einer Funktionsuntüchtigkeit der unteren Netzhauthälfte ihr Ende nahm. Dieser Fall legt ebenso wie der meinige die Blutung zwischen den Nervenfasern nahe, und zwar kann man sich die Affektion als Folge eines Intraneuralhämatoms denken, das wie Rönne (43) es ebenfalls annimmt, peripher vom Chiasma gelegen ist

und zu einer Kompression des ernährenden Gefässes mit nachfolgender Nekrose der Nervenfasern des dazu gehörigen Gefässgebietes führte.

Als zusammenfassendes Resultat meiner Untersuchungen mit der Bjerrumschen Methode an verschiedenen Optikusaffektionen kann ich in bezug auf das Glaukom bestätigen, was Bjerrum und spätere Autoren feststellten, nämlich einen fast konstanten, primär vom blinden Fleck ausgehenden Gesichtsfelddefekt.

Desgleichen fand ich bei multipler Sklerose mit dem blinden Fleck zusammenhängende Skotome, die in ähnlicher, hemianopischer Form bisher nur von Rönne beschrieben worden sind, aber bei Verwendung der Bjerrumschen Methode gewiss häufiger zur Beobachtung kommen werden.

Bei Nebenhöhlenaffektionen stimmen die von mir beobachteten Gesichtsfelddefekte zum Teil mit den van der Hoeveschen Untersuchungsresultaten überein, ausserdem aber konnte ich in einem Falle einen bisher noch nicht beschriebenen, anfangs sektorenförmigen, später hemianopischen Defekt mit vollständig zerstörtem zentralem Sehen nachweisen.

Die Gesichtsfelder der Patienten mit einer Stauungsblutung durch Rumpfkompressionen brachten eine progrediente Sehnervenaffektion zum Ausdruck, die mit einem kleinen zentralen Skotom begann und allmählich nicht nur zu einem vollkommenen Funktionsausfall des papillo-makularen Bündels führte, sondern auch deutlich eine vom blinden Fleck ausstrahlende, allseitige Gesichtsfeldeinschränkung zur Folge hatte. Den «nasalen Sprung», den Rönne als Kriterium für eine elektive Nervenfasernerkrankung auffasst, konnte ich nicht nur bei einem grossen Teil meiner Glaukomgesichtsfelder feststellen, sondern auch bei einem Fall von multipler Sklerose und einem Fall von Nasennebenhöhlenentzündung.

Meinem hochverehrten Lehrer, Herrn Prof. Bielschowsky, bin ich für die Überlassung des Materials und für seine gütige Unterstützung meiner Arbeit, sowie für viele wertvolle Ratschläge zu besonderem Danke verpflichtet.

Literatur.

1. J. Bjerrum. Nord. ophthalm. Tidskrift, Bd. II, 1889. Om en Tilfogelse til den sädvanlige Synsfeltuntersögelse samt om Synsfelt ved Glaucom [Zitiert nach Bjerrum (1)].
2. J. Bjerrum. Über eine Zufügung zur gewöhnlichen Gesichtsfeldmessung und über das Gesichtsfeld bei Glaukom. X. Intern. med. Kongress z. Berlin, 1890.

3. Bunge. Über Gesichtsfeld und Fasernverlauf im optischen Leitungsapparat. Halle 1884.
4. Pflüger. Wie verhalten sich einige Glaukomsymptome zur Drucktheorie, Heidelberger Bericht, 1885. Klin. Monatsbl.
5. Th. Sachs. Über Skotome bei glaukomatösen Sehnervenleiden. Zentralbl. f. prakt. Augenheilk. 1887. II. Jahrg., S. 161.
6. Schnabel. Das glaukomatöse Sehnervenleiden. Arch. f. Augenheilk. 1892. Bd. 24, S. 273.
7. Baas. Das Gesichtsfeld. Stuttgart 1896, S. 205.
8. Bjerrum. Bemerkung zur Pathogenese des Glaukoms. Klin. Monatsbl. f. Augenheilk. L, Bd. I, S. 42.
9. Priestley-Smith. A scotometer for the diagnosis of glaucoma and other purposes. Transactions of the ophthalm. Soc. of the Un. Kingdom 1906. XXVI, S. 215.
10. Sinclair. Bjerrum method of testing the fields. Transactions of the ophthalm. Soc. of the Un. Kingdom 1905, XXV, S. 384.
11. Gallus Zur Frage der Ringskotome. Zeitschr. f. Augenheilk. 1902, VII, S. 361.
12. Schmidt-Rimpler. Glaukom. Gräfe-Sämischs Handbuch d. ges. Augenheilk., II. Aufl. 1908.
Derselbe. Druckexkavation und Sehnervenatrophie. Arch. f. Augenheilk. LIX, 1907, S. 1.
13. H. Rönne. Über das Gesichtsfeld bei Glaukom. Klin. Monatsbl. f. Augenheilk. 1909, Bd. 47, S. 12.
14. C. H. Sattler. Über d. Gesichtsfeld bei Glaukom. Zeitschr. f. Augenheilk. 1912, Bd. 27, I, S. 33.
15. Fleischer. Über die Bjerrumsche Methode der Gesichtsfelduntersuchung und ihre Resultate bei Glaukom. Klin. Monatsbl. f. Augenheilk. 1912, I, S. 62.
16. v. Szily. Von dem blinden Fleck ausgehendes Ringskotom (sogen. Bjerrumsches Zeichen) bei zerebraler Stauungspapille. Klin. Monatsbl. f. Augenheilk. 1913, I, S. 196.
17. Rönne. Über die Form der nasalen Gesichtsfelddefekte bei Glaukom. Arch. f. Ophthalmol. 1909, Bd. 71, S. 52.
18. Derselbe. Über das Gesichtsfeld bei hereditärer Optikusatrophie. Klin. Monatsbl. f. Augenheilk. 1910.
19. Derselbe. Rührt die Optikusatrophie durch Tabes von einem Leiden der Ganglienzellen oder der Nervenfasern her? Arch. f. Ophthalmol. 1909, Bd. 72.
20. Derselbe. Gesichtsfeldstudien über das Verhältnis der peripheren Sehschärfe etc. Klin. Monatsbl. 1911, I., Februar.
21. Derselbe. Über die Bedeutung der makularen Aussparung im hemianopischen Gesichtsfeld. Klin. Monatsbl. 1911, II., September.
22. Derselbe. Über das Vorkommen von Nervenfaserndefekten im Gesichtsfelde und besonders über den nasalen Sprung. Arch. f. Augenheilk. von Hess 1913, Bd. 74.
23. Ed. Jensen. Retino-chorioiditis juxtapapillaris. Gräfes Arch. 1908.
24. Groes-Petersen. Retino-chorioiditis (Ed. Jensen). Klin. Monatsbl. 1912, II.
25. Oppenheimer. Zur Pathologie der disseminierten Sklerose. Berliner klin. Wochenschr. 1887, Nr. 48.
26. Uhthoff. Die multiple Sklerose. Gräfe-Sämischs Handbuch der ges. Augenheilk., II. Aufl., 1908, Kap. 22.

Derselbe. Untersuchungen über die bei multipler Herdsklerose vorkommenden Augenstörungen. Arch. f. Psychiatrie u. Nervenheilkunde 1889, Bd. 21.

27. Gunn-Marcus. On retroocular Neuritis, read at the meeting of the Brit. med. Assoc. The ophthalm. Review., Bd. 24, 1905.

28. Frank. Über eine typische Verlaufsform der multiplen Sklerose. D. Zeitschrift f. Nervenheilkunde 1898.

29. Bruns und Stölting. Über Erkrankungen des Sehnerven im Frühstadium der multiplen Sklerose. Zeitschr. f. Augenheilk. 1900, Bd. III.

30. Peters. Über akute retrobulbäre Neuritis. Zeitschr. f. Augenheilk. 1901, Bd. 5.

31. Fleischer. Neuritis retrobulbaris und multiple Sklerose. Klin. Monatsbl. 1908, S. 113.

32. Rönne. Zur Pathologie der Sehnerven-Chiasmaleiden bei akuter disseminierter Sklerose. v. Gräfes Arch. 1912, Bd. 83.

33. Derselbe. Über das Vorkommen eines hemianop. zentralen Skotoms bei disseminierter Sklerose und retrobulbärer Neuritis (Neuritis chiasmasis et tractus optici). Klin. Monatsbl. 1912, II. Teil.

34. Fuchs. Lehrbuch der Augenheilkunde 1905.

35. Mendel. Über nasale Augen- insbesondere Sehnervenleiden. Zentralbl. f. Augenheilk. 1901.

36. Birch-Hirschfeld. Beitrag zur Kenntnis der Sehnervenerkrankungen bei Erkrankung der hinteren Nebenhöhlen der Nase. Arch. f. Ophthalm. 1907, Bd. 65, S. 440.

37. van der Hoeve. Sehnervenerkrankung bei Erkrankung der hinteren Nebenhöhlen der Nase. Arch. f. Augenheilk. 1909, Bd. 64, S. 18.

Derselbe. Vergrösserung des blinden Fleckes, ein Frühsymptom für die Erkennung der Sehnervenerkrankung der hinteren Nebenhöhlen der Nase. Arch. f. Augenheilk. 1910, Bd. 67, S. 101.

38. de Kleijn. Beitrag zur Kenntnis der Sehnervenerkrankungen bei Erkrankung der hinteren Nebenhöhlen der Nase. Arch. f. Ophthalm. 1910, Bd. 75, S. 513.

Derselbe. Studien über Optikus und Retinalleiden. Beitrag zur Kenntnis des Zusammenhanges von Augen- und Nasenleiden. Arch. f. Ophthalm. 1911, Bd. 79, S. 466.

39. Gjessing. Über van der Hoeves Symptom und die Ringskotome rhinogenen Ursprung. Arch. f. Ophthalm. 1911, Bd. 80, S. 153.

40. Rübel. Vergrösserung des blinden Fleckes (van der Hoeves Symptom) und zentrales Skotom bei Erkrankungen der hinteren Nebenhöhlen der Nase. Klin. Monatsbl. 1912, II.

41. Braun. Stauungsblutungen nach Rumpfkompression. Deutsche Zeitschr. f. Chirurgie 1910, Bd. 56.

42. Rönne. Sehnervenatrophie nach Stauungsblutungen. (Beiträge zur Pathogenese der patholog. Exkavation.) Klin. Monatsbl. f. Augenheilk. 1910.

43. Wagenmann. Multiple Blutungen der äusseren Haut und Bindehaut etc. Gräfes Arch. f. Ophthalm. 1900.

44. Möser. Dissertation Leipzig 1906.

45. Lang, Ophthalm. Review. 1909.

46. Wienecke. Über Stauungsblutung etc. Deutsche Zeitschr. f. Chirurgie 1904, Bd. 75.

Lebenslauf.

Ich, Elisabet Wilhelmine Johanna Berling, Tochter des jetzt in Zoppot bei Danzig lebenden Rentiers Gustav Adolf Berling und seiner Ehefrau Johanna, geb. Meseck, bin am 9. II. 1890 zu Rittergut Bortsch i. Westpr. geboren. Meinen ersten Schulunterricht genoss ich durch einen Hauslehrer, und als meine Eltern nach Zoppot zogen, besuchte ich von meinem 8. bis 15. Lebensjahr die Weylsche höhere Privat-Mädchenschule daselbst und die städtische Victoria-Mädchenschule in Danzig. Im März 1908 bestand ich nach $1^1/_2$jähriger, privater Vorbereitung das Abiturienten-Examen am Kgl. Gymnasium zu Neustadt i. Westpr. und belegte während des folgenden Sommer-Semesters die Vorlesungen über Architektur und Kunsthistorik an der Kgl. Technischen Hochschule in Danzig. Im Winter-Semester 1908/09 bezog ich die Universität Heidelberg, um Medizin zu studieren, und bestand dort im März 1910 das Physikum. Während der folgenden Zeit studierte ich je ein Semester an den Universitäten Kiel, München und Freiburg und famulierte während der Ferien an den städtischen Krankenhäusern in Danzig und Mannheim. Seit dem Winter-Semester 1912/13 studierte ich in Marburg, wo ich am 9. Dezember 1913 mein medizinisches Staatsexamen ablegte.

Meine medizinischen Lehrer waren in Heidelberg:
Braus, Bütschli, Curtius, Fürbringer, Goeppert, Klebs, Kossel, Lenard,

in Kiel:
Anschütz, Goebell, Heine, Heller, Hoene, Lüthje, Pfeiffer, Stoeckel,

in München:
Amann, v. Angerer, Döderlein, Fr. v. Müller, Gebele, Pfaundler,

in Freiburg:
Aschoff, Axenfeld, De la Camp, Kraske, Krönig, Morawitz,

in Marburg:
v. Behring, Bielschowsky, Bonhoff, Gasser, Gürber, Hohmeier, Jores, König, Matthes, Ed. Müller, M. B. Schmidt, Tuscek.